

# Open Research Online

---

The Open University's repository of research publications and other research outputs

## Analyse komplexer Knochenbewegungen in Folgen von MRT Aufnahmen

Conference or Workshop Item

How to cite:

Höwing, Frank; Bülow, Heiko; Wermser, Diederich; Dooley, Laurence S. and Thoma, W. (1999). Analyse komplexer Knochenbewegungen in Folgen von MRT Aufnahmen. In: Proceedings of Bildverarbeitung für die Medizin - Algorithmen, Systeme, Anwendungen, 4-5 Mar 1999, Heidelberg, Germany.

For guidance on citations see [FAQs](#).

© 1999 The Authors

Version: Accepted Manuscript

Link(s) to article on publisher's website:

<http://ftp.informatik.rwth-aachen.de/Publications/CEUR-WS/Vol-20/>

---

Copyright and Moral Rights for the articles on this site are retained by the individual authors and/or other copyright owners. For more information on Open Research Online's data [policy](#) on reuse of materials please consult the policies page.

---

[oro.open.ac.uk](http://oro.open.ac.uk)

# Analyse komplexer Knochenbewegungen in Folgen von MRT Aufnahmen

F. Höwing<sup>\*,†</sup>, H. Bülow<sup>\*,†</sup>, D. Wermser<sup>\*</sup>, L. Dooley<sup>†</sup>, W. Thoma<sup>‡</sup>

<sup>\*</sup> Fachhochschule Braunschweig/Wolfenbüttel, FB E  
Salzdahlumer Str. 46/48, 38302 Wolfenbüttel  
Email: {f.hoewing|h.buelow|d.wermser}@fh-wolfenbuettel.de

<sup>†</sup> University of Glamorgan, School of Electronics,  
Pontypridd, Mid Glamorgan, CD37 1DL, UK  
Email: lsdooley@glamorgan.ac.uk

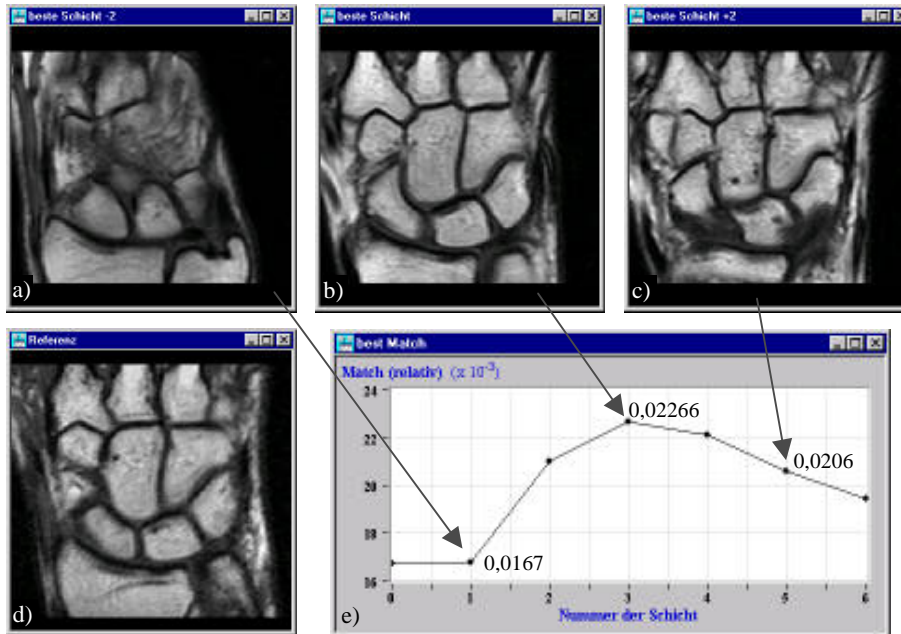
<sup>‡</sup> Orthopädische Universitätsklinik Frankfurt/Main, Stiftung Friedrichsheim  
Marienburgstr. 2, 60582 Frankfurt/Main

**Zusammenfassung.** Schädigungen des Bewegungsapparates können häufig nicht durch Auswertung von Einzelaufnahmen sondern nur durch Analyse der Bewegungsabläufe von Knochen diagnostiziert werden. Dies gilt beispielsweise für Schädigungen der Bänder bzw. Knorpel im Bereich des Kniegelenks, der Hals- und der Lendenwirbelsäule. In diesem Beitrag wird ein System zur Diagnose von Schädigungen des Bänderapparates der Handwurzelknochen vorgestellt (karpale Instabilitäten). Das Verfahren unterstützt insbesondere die Diagnose der nach Stürzen am häufigsten auftretenden "Scapholunären Dissoziation", die bei einem Bänderriß zwischen dem Scaphoideum (Kahnbein) und dem Lunatum (Mondbein) sichtbar wird. Im Gegensatz beispielsweise zur Wirbelsäule führen die Handwurzelknochen Bewegungen um alle drei Raumachsen aus. Eine geeignete Schichtauswahl ermöglicht dennoch eine erfolgreiche Bewegungsvermessung mittels 2-D Analyse.

**Schlüsselwörter:** Knochenbewegungen, Bewegungsanalyse, MRT-Bilder, Handwurzelknochen

## 1 Problemstellung

Die Verfügbarkeit von modernen Kernspintomographen ermöglicht es, die Bewegung einzelner Knochen, zum Beispiel bei Drehbewegungen der Hand, zu verfolgen. Dadurch lassen sich Schädigungen des Bewegungsapparates wesentlich zuverlässiger diagnostizieren als bei Ertasten der Bewegungsabläufe durch einen Arzt oder durch Auswertung einzelner Röntgenaufnahmen [1,2,3]. Die Aufnahme eines Bewegungsvorgangs mit ausreichender räumlicher und zeitlicher Auflösung führt allerdings zu etwa 100 2-D Aufnahmen je Proband, deren manuelle Auswertung für die Vermessung von Bewegungsabläufen in der klinischen Praxis realistisch nicht machbar ist. Ziel des hier vorgestellten Projekts ist daher die weitgehend automatisierte Bestimmung von für die ärztliche Diagnose geeigneten Bewegungskurven aus solchen Folgen von MRT-Schichtaufnahmen.



**Abb. 1.** Auswahl der besten Schicht: a) obere Schicht, nicht alle Knochen enthalten, b) geeignete Schicht, in der alle Knochen gut erkennbar sind, c) untere Schicht, einige Knochen nur teilweise geschnitten, d) Referenzbild eines typischen Probanden, e) Übereinstimmung der Schichten mit der Referenzaufnahme (nur sieben der insgesamt 12 Schichten dargestellt).

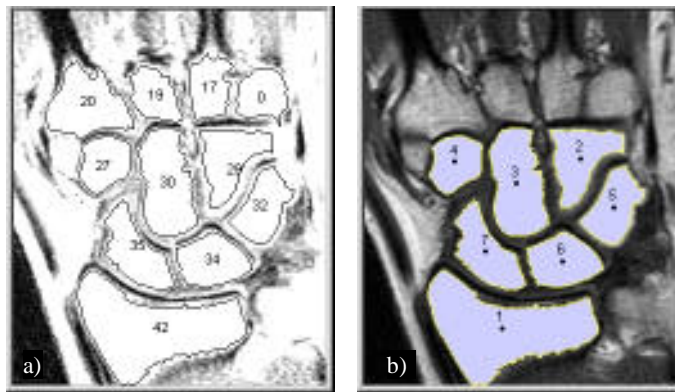
Bei Verletzungen der Hand treten häufig Risse der Bänder zwischen den Handwurzelknochen auf. Für die Erkennung dieser Läsionen hat sich eine Darstellung der Rotation bzw. Translation der einzelnen Knochen relativ zu einem durch den Radius (Speiche) definierten Koordinatensystem als besonders geeignet erwiesen. An Präparaten wurden entsprechende Messungen durch Implantation von Meßstiften bereits durchgeführt [4]. Wegen der Strahlenbelastung beim Röntgen und des aufwendigen manuellen Vermessungsverfahrens wurden solche Bewegungen *in vivo* bisher nur mit sehr grober Auflösung bestimmt [5]. Das hier vorgestellte automatische Vermessungsverfahren liefert demgegenüber wesentlich feiner aufgelöste Bewegungskurven (Abb. 4).

Die Vermessung der Bewegung der Handwurzelknochen ist im Vergleich zu den anderen Anwendungsbereichen, wie z.B. Bewegungen im Bereich des Knies oder der Wirbelsäule schwieriger, weil durch die Vielzahl ähnlich aussehender Knochen die automatische Identifikation der Knochen erschwert wird und darüberhinaus Kippbewegungen das Erscheinungsbild einiger Knochen in den Schichten der MRT-Aufnahmen während der Bewegungen stark verändern.

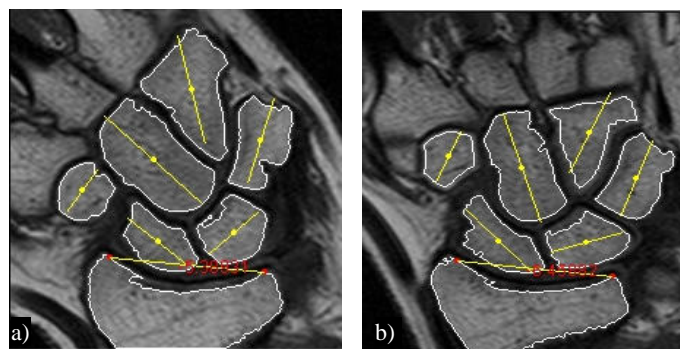
## 2 Automatisches Vermessungsverfahren

Die erarbeitete Gesamtlösung umfaßt im wesentlichen folgende Teilschritte:

- Erzeugung des Bilddatensatzes - Für jeden Patienten werden abhängig von der Beweglichkeit der Hand etwa 8 Handstellungen in einer Auflösung von jeweils 12 Schichten aufgenommen.
- Schichtauswahl - In der für die Vermessung ausgewählten Schicht müssen alle relevanten Handwurzelknochen erkennbar sein. Ein auf der Fourier-Mellin Transformation [6] basierender Ansatz ermöglicht diese Auswahl durch Vergleich mit Referenzaufnahmen anderer Patienten (Abb. 1)



**Abb. 2.** Identifikation der Knochen. a) Vorauswahl von Kandidaten durch Auswertung von Position und Größe der Regionen, b) Automatisch identifizierte Knochenregionen (1 Radius, 2 Os hamatum, 3 Os Capitatum, 4 Os Trapezoideum, 5 Os Triquetrum, 6 Os Lunatum, 7 Os Scaphoideum).



**Abb. 3.** Bestimmung von Translation und Rotation - Berechnung der Schwerpunkte und Hauptachsen für jeden Knochen sowie des Bezugskoordinatensystems; hier gezeigt für zwei exemplarische Handstellungen ( a) extrem radial, b) neutral).

- Segmentation - Adaptive Schwellwertbildung auf eine automatisch gewählte "Region of Interest" (ROI). Zur Erzielung einer höheren Genauigkeit wird nach der Identifikation der Knochen eine genauere Segmentation mit einer an jeden Knochen angepaßten ROI vorgenommen, wobei auch Vorgaben zur spezifischen Form der einzelnen Knochen berücksichtigt werden.
- Identifikation der Knochen - Analyse von Form und relativer Lage unter Berücksichtigung der Bewegungsspielräume der jeweiligen Knochen (Abb. 2)
- Bestimmung von Translation und Rotation - Berechnung der Schwerpunkte und Hauptachsen für jeden Knochen (Abb. 3).
- Bestimmung der Bewegungskurven - Zusammenstellung der Vermessungsergebnisse für typisch 8 verschiedene Handstellungen (Abb. 4). Das Bezugskoordina-tensystem wird durch die beiden Eckpunkte der konkaven Wölbung des Radius festgelegt, um unvermeidliche Bewegungen der Probanden während der Aufnahmen auszugleichen.

Tab. 1 zeigt die Erfolgsquoten für die Segmentation und Identifikation der verschiedenen Handwurzelknochen bei Anwendung des entwickelten Verfahrens auf dem bisher verfügbaren Datensatz von 20 Probanden mit insgesamt 158 Handstellungen. Die für die Diagnose der am häufigsten auftretenden Läsion (Scapholunäre Dissozia-tion; Riß des Bandes zwischen Scaphoideum und Lunatum) relevanten Knochen wer-den zu etwa 95 % korrekt identifiziert und segmentiert.

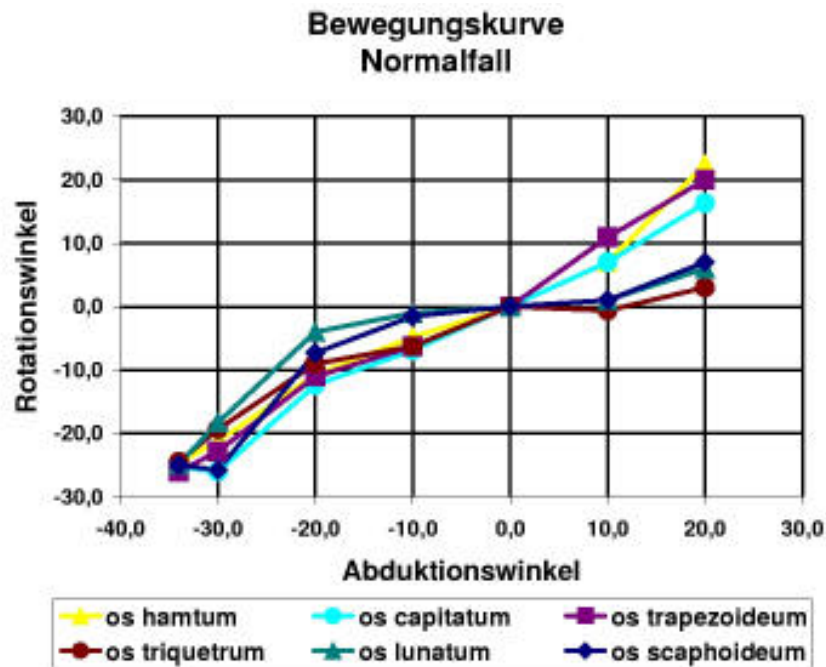
**Tabelle 1.** Erfolgsquote der automatischen Identifikation und Segmentation von Handwurzel-knochen.

<b>Knochen</b>	<b>Korrekte Segmentation</b>
os hamatum	77,8%
os capitatum	94,9%
os trapezoideum	90,5%
os triquetrum	89,2%
<i>os lunatum</i>	<i>94,3%</i>
<i>os scaphoideum</i>	<i>96,8%</i>
<i>Radius</i>	<i>97,5%</i>

### 3 Klinischer Einsatz

Für den Einsatz des Systems in der klinischen Praxis wird eine interaktive Nutzeroberfläche entwickelt [7]. Die Zwischenergebnisse jeder Verarbeitungsstufe werden auto-matisch auf Plausibilität überprüft und bei auftretenden Fehlern eine manuelle Nach-bearbeitung durch den Nutzer angefordert. Eine Beschreibung der Erscheinungsform spezifischer Läsionen in Bewegungskurven findet sich in [8].

Dieses Projekt wurde gefördert durch das AGIP-Programm des Niedersächsischen Ministeriums für Wissenschaft und Kultur.



**Abb. 4.** Bewegungskurve - Zusammenstellung der Vermessungsergebnisse, hier der auf die Neutralstellung normierten Knochenrotationen, für typisch 8 verschiedene Handstellungen.

## 4 Literatur

1. Larsen C F, Cineradiography of the wrist, Wrist Imaging, Brunelli, Saffar, 100-106, 1992
2. Saffar Ph, Sokolow C, Mathoulin C, Martin-Bouyer Y, Verdeille S, Cinearthrography of the wrist in carpal instability, Wrist Imaging, Brunelli, Saffar, 109-114, 1992
3. Linscheid R L, Dobyns J H, Karpale Instabilitäten, Orthopäde, 22:72-78, 1993
4. Kobayashi M, Berger R A, Nagy L, Linscheid R L, Uchiyama S, Ritt M, An K, Normal kinematics of carpal bones: a three-dimensional analysis of carpal motion relative to the radius, Journal of Biomechanics, 80(8): 787-793, 1997
5. Peicha G, Sibert F J, Fellingner M, Grechenig W, Schippinger G, Lesions of the scapholunate ligaments in acute wrist trauma – arthroscopic diagnosis and minimally invasive treatment, Knee Surgery, Sports Traumatology, Arthroscopy, 5:176-183, 1997
6. Chen Q, Defrise M, Deconinck F, Symmetric Phase-Only Matched Filtering of Fourier-Mellin Transforms for Image Registration and Recognition, IEEE Pattern Analysis and Machine Intelligence, 16(12):1156-1168, 1994
7. Thoma W, Götz M, Fürst C-H, Höwing F, Bülow H, Wermser D, MRT-Bildererkennungssystem zur automatischen Analyse komplexer Knochenbewegungen, Videopräsentation auf dem Deutschen Orthopädenkongress, Wiesbaden, September 1998
8. Höwing F, Bülow H, Wermser D, Dooley L S, Thoma W, Automatic Motion Analysis of Bones from MR Sequences, eingereicht zur IPA99, Manchester